Aus der Medizin. Klinik der Martin Luther-Universität Halle-Wittenberg
(Direktor: Professor Dr. Cobet).

Über Einflußnahme von Fokalherden auf die Reaktionsbereitschaft der Endstromgefäße

Inaugural-Dissertation

zur

Erlangung des Grades eines Doktors der Medizin

der

Hohen Medizinischen Fakultät

der

Martin Luther-Universität Halle-Wittenberg

Vorgelegt von

Lieselotte Brügge

aus Nordhausen

Halle/Saale 1939

LANE MEDICAL LIBRARY
SAN FRANCISCO

DRESDEN und LEIPZIG 1939
Theodor Steinkopff, Verlagsbuchhandlung

1. Berichterstatter: Prof. Dr. Clausen.

2. Berichterstatter: Prof. Dr. Grund.

Tag der mündlichen Prüfung: 24. Februar 1939.

Gedruckt mit Genehmigung der Fakultät

Digitized by the Internet Archive
in 2026

https://archive.org/details/IA40152001_0050

Seitdem v. Basedow erkannt hatte, daß eine Reihe von längst bekannten Krankheitssymptomen zu einem einheitlichen Krankheitsbild zusammenzufassen seien, wandte sich das lebhafte Interesse fast aller Zweige der Medizin dieser neuen Krankheit zu. Obgleich zahlreiche Forscher sich eingehend bemühten, die sich ergebenden Probleme zu lösen, ist es bisher trotzdem noch nicht gelungen, das Wesen dieser Erkrankung restlos zu klären. Wohl sind die Methoden der Diagnostik ausgebaut und neue Erkenntnisse gewonnen worden, die unser Wissen von dieser Krankheit auf eine breitere Basis stellen, aber dennoch sind wir heutigentags noch nicht in der Lage anzugeben, was die Aetiologie, ja noch nicht einmal welches das primär erkrankte Organ bzw. Organsystem ist. So wurden denn auch im Laufe der Zeit eine ganze Reihe von Theorien aufgestellt. Diese enthalten fast alle ein gut Teil Wahrheit, konnten aber auch alle nicht bis zum Kern des Problems so vordringen, daß die Ursache der Krankheit und das Zustandekommen der einzelnen Krankheitssymptome restlos geklärt wäre.

Die ältesten Autoren glaubten an eine Erkrankung des Blutes, eine etwas spekulative Annahme, die exakter Vorstellungen entbehrte. Eine andere Gruppe von Forschern wollte das Wesen der Krankheit in einer krankhaften Veränderung der Medulla oblongata erblicken, doch fand diese Anschauung nur wenig Anhänger. Längere Zeit herrschte die Theorie von Trousseau, wonach die Ursache des Morbus Basedow in einer Erkrankung des Sympathicus zu suchen sei. Diese Lehre gründete sich auf Versuche von Bernard und pathologisch-anatomische Untersuchungen anderer Autoren. Es zeigte sich aber, daß die „Sympathicustheorie" doch große Lücken aufwies und daß die bei den pathologisch-anatomischen Untersuchungen festgestellten Veränderungen teils auch bei einer Reihe anderer Erkrankungen vorkommen, teils auf fehlerhafter Technik bei Anfertigung der histologischen Präparate beruhten. Auch Charcot und seine Schule wollten den Symptomenkomplex durch eine Übererregbarkeit des vegetativen Nervensystems ausgelöst sehen und reihten die Basedowsche Krankheit in die „allgemeinen Neurosen" ein, wozu sie die Hysterie, die Epilepsie und die degenerativen Geisteskrankheiten zählten. Diese Auffassung mit ihren größtenteils recht unbestimmten Begriffen konnte naturgemäß auch nicht befriedigen. Charcot trennte als erster vom Vollbasedow diejenigen Formen ab, die einen sehr milden klinischen Verlauf zeigen und bei denen die klassischen Symptome z. T. nur angedeutet bzw. teilweise überhaupt nicht nachzuweisen sind. Er bezeichnete sie als „Formes frustes", ein Ausdruck, der auch heute noch häufig verwandt wird.

Der jetzigen Auffassung am nächsten kommt die in manchen Punkten auch heute noch anerkannte Ansicht von Moebius, der

die Schilddrüse in den Vordergrund stellte. Diese wurde bis dahin entweder als überflüssiges Organ oder als Regulator der Blutzufuhr zum Kopfe betrachtet. Aus der Beobachtung, daß in den meisten Fällen von Basedow eine Struma festzustellen war, aus den pathologisch-anatomisch nachweisbaren Veränderungen sowie aus gelegentlichen Beobachtungen, daß nach Strumektomien dem Basedow entgegengesetzte Krankheitsbilder auftraten, schloß er, daß in der erkrankten Schilddrüse ein Gift erzeugt würde, das in das Blut überträte und dann die bekannten Basedowsymptome verursache.

Nachdem die Hormonforschung unsere Erkenntnisse über das ungemein feine Zusammenspiel der inkretorischen Drüsen untereinander sowie mit dem Gesamtorganismus erweitert hatte, wurde auch das Basedow-Problem auf eine breitere Basis gestellt.

Labbé und seine Mitarbeiter betrachten das Bild des Basedow aus zwei Komponenten bestehend:

1) Hyperthyreoidismus, wodurch Kropf, Pulsbeschleunigung, Abmagerung, Grundumsatzsteigerung und Tremor hervorgerufen werden, 2) Reizung des Sympathicus mit Exophthalmus, vasomotorischen Störungen, Hitze, Schweißausbrüchen, Tachycardie und allgemeiner Erregbarkeit.

Falta sieht mit großer Wahrscheinlichkeit im Hyperthyreoidismus eine Teilerscheinung einer Veränderung des Zentral-Nerven-Systems auf Grund einer Konstitutionsanomalie. Außerdem sei wohl auch eine Reihe anderer Blutdrüsen beteiligt. Auch im neuesten Schrifttum wird auf die Wahrscheinlichkeit einer Erkrankung eines subthalamischen Zentrums in der Gegend des dritten Ventrikels hingewiesen (Velhagen jr., Kyrieleis, Feigenbaum). Ob die primäre Störung aber von der Schilddrüse oder vom Zentral-Nerven-System ausgeht, konnte bisher nicht geklärt werden. Für letzteres spricht, daß durch zentral-nervöse, vegetative Einflüsse (Schreck oder andere heftige Gemütsbewegungen) das bis dahin latente Leiden ausgelöst werden kann.

In letzter Zeit wird auch dem Hypophysenvorderlappen eine entscheidende Rolle zugeschrieben. So glauben verschiedene Autoren, daß durch Erkrankung oder zentrale Erregung der Hypophyse vermehrte Ausschüttung eines die Schilddrüse stimulierenden Hormons erfolge (Marin, Walsche, Wahlberg, Dodds). Justin-Besançon weist noch darauf hin, daß aber auch noch eine polyglanduläre Störung bestehen müsse, da sicherlich auch die Nebennieren und die Keimdrüsen beteiligt wären. Die Auffassung einer Mitbeteiligung der Hypophyse wird unterstützt durch Beobachtungen von Drouet, Jeandelize und Sault, die gelegentlich bitemporale Gesichtsfelddefekte fanden, die sie auf eine Vergrößerung der Hypophyse zurückführten.

H. Zondek fügt diesen Auffassungen noch die „periphere Theorie" hinzu. Er nimmt eine Störung im physiologischen Zusammenspiel des Schilddrüsenhormons mit dem Erfolgsorgan an,

wobei es infolge Veränderungen in der Peripherie, z. B. in der Muskelzelle, zu abnorm starker Auswirkung des Schilddrüseninkrets infolge Fortfalls hemmender oder Auftretens aktivierender Faktoren kommen kann. Er sagt aber ausdrücklich, daß dies eine der Entstehungsursachen sein könne, da er die Basedowsche Erkrankung keineswegs als in der Genese einheitlich auffaßt. Vielmehr ist er der Ansicht, daß die Krankheit sowohl thyreogen als auch durch cerebrale Störungen oder Störungen des Gleichgewichts der vegetativen Nervenbahnen sowie durch peripherische Alterationen bedingt sein kann.

Unter den bei der Basedowschen Krankheit vorkommenden Augensymptomen ist der Exophthalmus am längsten bekannt. Trotzdem herrscht auch über seine Entstehung bisher noch keine Klarheit.

Landström nahm an, daß durch Kontraktion der glatten Muskulatur der Orbita, des Müllerschen Muskels, infolge Reizung des Sympathicus, insbesondere des Teils, der um die Fissura orbitalis inferior gelegen ist, der Augapfel nach vorne gedrängt würde, wobei das Hervortreten noch dadurch erleichtert würde, daß durch die Kontraktion der pars palpebralis des m. orbitalis (Müller) sich die Lidspalte erweitere. Diese Ansicht wurde durch Tierversuche anderer Autoren gestützt, die tatsächlich auf diese Art einen Exophthalmus experimentell hervorrufen konnten. Fründ und Krauß haben aber nachgewiesen, daß beim Menschen und beim Affen dieser Muskelapparat viel zu schwach ausgebildet ist, als daß er eine derartige Wirkung haben könnte. Sie glauben vielmehr, daß infolge der Zusammenziehung des Muskels die zahlreich durch ihn hindurchtretenden kleinen Gefäße und Lymphstämme komprimiert werden, sodaß dadurch eine Stauung in der Orbita zustandekomme, die den Bulbus vortreibe. Heßler bestätigt diese anatomischen Untersuchungen, verneint aber das Zustandekommen der Protrusio bulbi durch venöse Stase, da durch die Gesichtsvenen immer noch ein ausreichender Abfluß gewährleistet sei.

Diese Theorien beruhen in erster Linie auf der Annahme eines erhöhten Reizzustandes des Sympathicus, der die glatte Muskulatur der Orbita innerviert. Dem treten aber zahlreiche Autoren entgegen hauptsächlich aus der Überlegung heraus, daß beim Basedow-Exophthalmus eine Mydriasis stets vermißt wird (Poos, Troell u. a.). Daß diese aber als erstes Symptom bei einer Reizung des Halssympathicus — und nur dieser kommt für Erscheinungen am Augenapparat in Betracht — auftritt, ehe noch eine Lidspaltenerweiterung oder gar ein Exophthalmus zu erkennen sind, haben Unverricht und Wölfflin experimentell erwiesen. Unverricht glaubt vielmehr an eine toxische Gefäßschädigung und dadurch bedingte oedematöse Durchtränkung des orbitalen Fettgewebes.

Diese Erklärung allein genügt Kubik nicht. Er glaubt vielmehr, daß durch den beginnenden Basedow, oft noch, bevor andere Symptome manifest werden, eine toxische Schädigung der Augenmuskeln erfolgt, wodurch diese in ihrer Zugfestigkeit geschädigt werden, so

daß meist erst im weiteren Verlauf der Erkrankung durch Summierung weiterer Komponenten — Erschlaffung des m. orbicularis, vermehrter Tonus des Lidhebers, Hyperaemie und Lymphstauung in der Orbita — der Exophthalmus auftritt. Er schließt dies aus der Beobachtung, daß gelegentlich Funktionsstörungen der Augenmuskeln, die sich in Diplopie äußern, den anderen Krankheitssymptomen vorausgehen.

Wahrscheinlich dürfte aber die Entstehung auch des Exophthalmus, ähnlich wie Zondek für das Allgemeinleiden gezeigt, nicht durch eine einheitliche Genese bedingt sein, sondern die in ihrer Ausbildung wechselnden Augensymptome dürften, falls überhaupt, je nach Intensität und Angriffspunkt der Noxe durch einen jeweils wechselnden Mechanismus ausgelöst werden. Nur so ist es zu erklären, daß bei der Erkrankung die Lidsymptome nicht sehr oft, der Exophthalmus nach Sattler aber in etwa 20 % der Fälle vermißt werden. Die Häufigkeit des Fehlens der Protrusio wird in dieser Höhe allerdings von manchen Autoren angezweifelt. Für die Entstehung eines rein einseitigen Exophthalmus konnte bisher noch keine überzeugende Theorie aufgestellt werden. Auch über die Häufigkeit des einseitigen Exophthalmus gehen die Beobachtungen sehr auseinander. Während H. Sallter und andere in einer neueren Verlautbarung die Zahl der Fälle mit etwa 10 % beziffern, gibt Bram 7,7 % an, wohingegen Chvostek und Ruedemann, letzterer unter einem Material von 1500 Fällen, niemals einen einseitigen Exophthalmus bei Morbus Basedow beobachtet haben. Auch in der Univ. Augenblick in Halle sahen wir verschiedentlich Fälle von einwandfreiem einseitigem Basedowexophthalmus; ihre Zahl ist aber statistisch nicht zu verwerten, da diese Patienten aus differentialgnostischen Gründen eingewiesen wurden, während wir sonst naturgemäß nur selten einen Voll-Basedow sehen.

Da bei den Formes frustes häufig fast alle Symptome fehlen, kann die Diagnose in solchen Fällen oft auf erhebliche Schwierigkeiten stoßen. Es soll deshalb im folgenden über einen Fall aus der Univ. Augenklinik in Halle berichtet werden, bei dem ein einseitiger Exophthalmus bei Basedowscher Krankheit bestand und bei dem die Diagnose, man möchte fast sagen, beinahe nur ex juvantibus gestellt werden konnte.

Alfred H., 58 Jahre alt, Hilfsschrankenwärter, wird am 27. 7. 38 in die Klinik aufgenommen. Zur Vorgeschichte gibt er an:

Seine Eltern sind in hohem Alter gestorben. Seine Mutter hatte in ihren letzten Lebensjahren häufig Weinkrämpfe, war sonst aber gesund. Ebenso sind ihm bei seinen Geschwistern und in seiner weiteren Verwandtschaft keine Krankheiten oder psychischen Veränderungen bekannt. Er selbst ist niemals ernstlich krank gewesen. Schon bei mäßiger Wärme und bei geringer körperlicher Anstrengung hat er seit vielen Jahren unter starkem Schwitzen zu leiden, was ihm unangenehm ist, ohne ihn sonst aber zu stören. Appetit, Stuhlgang,

Wasserlassen und Schlaf sind in Ordnung. Eine psychische Veränderung ist auch seiner Frau nicht aufgefallen. Etwas poltrig sei er immer schon gewesen. Vor mehreren Jahren erhielt er einen Steinwurf mit einem Stück von einem Mauerstein gegen die Stirn über der rechten Augenbraue. Vor etwa zwei Jahren bemerkte seine Frau, daß sein rechtes Auges größer sei als sein linkes. Etwa zu dieser Zeit begann das rechte Auge auch zu tränen und es traten leichte Doppelbilder auf. Als das Tränen stärker wurde, so daß es ihn sehr belästigte, ging er Mitte dieses Jahres zum Augenarzt, der einen Exophthalmus feststellte und ihn nach Anfertigung einer Röntgenaufnahme der Univ. Ohrenklinik in Halle zur Untersuchung überwies. Diese verlegte ihn nach negativem Untersuchungsergebnis in die Univ. Augenklinik in Halle.

Befund: Ausreichender Allgemeinzustand. Die Haut ist etwas schlaffer als es dem Alter entspricht. Größe 1,69 m, Gewicht 78,4 kg. Innere Organe, insbesondere Herz und Lungen (auch röntgenologisch), o. B. Eine Struma oder Drüsenschwellungen sind nicht tastbar. Auffallend ist eine Pulsbeschleunigung von 88—92 Schlägen in der Minute. Der Puls ist regelmäßig und gut gefüllt. Äußere und thrombosierte innere Haemorrhoiden. Neurologisch: ganz leichter, feinschlägiger Tremor der gespreizten Finger, sonst Reflexe o. B. Otologisch: Klinisch wie röntgenologisch o. B. Im Urin ist weder Eiweiß noch Zucker nachzuweisen. Sediment o. B. Blutbild: Erythrocyten 4,9 Millionen. Hb. 108 %. Färbeindex 1,1. Leucocyten 5775. Differenziertes Blutbild: Basophile 2,5 %, Eosinophile 9 %, Stabkernige 0,5 %, Segmentkernige 38,5 %, Lymphocyten 46 %, Mononukleäre 3,5 %. Wassermann negativ. Blutsenkung nach Westergreen 45/78.

Augenbefund: Rechts: Das Unterlid zeigt eine leichte kissenartige Schwellung, keine Entzündungszeichen. Innen, eben über der Augenbraue, ist in der Haut eine harte, etwa linsengroße Resistenz tastbar, die sich mit der Haut auf der Unterlage frei verschieben läßt und auf dem Röntgenbild eine ganz zarte, unscharfe Verschattung ergibt. Es besteht eine deutliche Protrusio bulbi. Die Messung mit dem Exophthalmometer nach Hertel ergibt R = 23 mm, L = 16 mm. Ein Tumor ist nicht tastbar. Der Bulbus liegt federnd in seinem Bett. Die Untersuchung des Augenhintergrundes ergibt an der Papille sowie bezüglich Gefäßfüllung und -verlauf keine Abweichungen von der Norm. Auch die übrigen Abschnitte des Bulbus zeigen in allen Teilen einen regelrechten Befund. Das Gesichtsfeld zeigt keine Einschränkung der Grenzen für Bewegungen und Farben. Die Prüfung auf Doppelbilder ergibt leichte Bewegungseinschränkung des Bulbus nach allen Richtungen. Das linke Auge ist in allen Teilen regelrecht. Das Sehvermögen beträgt beiderseits 5/7 fast, mit + 1,0 sph. 5/4, + 4,5 sph. Nieden 1.

Es galt jetzt, das dem Exophthalmus zu Grunde liegende Leiden zu klären.

Eine Tenonitis kam nicht in Betracht, da entzündliche Erscheinungen und Schmerzen fehlten. Schon eher war an eine parasitäre Erkrankung zu denken, besonders an einen Echinococcus. Dagegen sprach, abgesehen von der großen Seltenheit des Vorkommens in Deutschland, daß der Patient sich keiner Schmerzen entsinnen konnte, die in der Zeit der Entstehung des Leidens fast immer auftreten infolge entzündlicher Reaktion des Gewebes in der Umgebung der Cyste. Auch zeigte das Röntgenbild der Orbita wohl eine leichte diffuse Verschattung entsprechend dem Exophthalmus, aber keine Blase. Gestützt wurde der Verdacht durch die Eosinophilie, nachdem mehrfache Stuhluntersuchungen auf Wurmeier negativ verliefen. Nachdem aber auch die Komplementbindungsreaktion auf Echinococcus im Robert-Koch-Institut negativen Ausfall zeigte, wurde der Verdacht endgültig fallen gelassen.

Die Fragestellung zur Differentialdiagnose lautete jetzt noch: Handelt es sich um eine Verdrängung des Bulbus durch ein Aneurysma, einen retrobulbären Tumor, einen Pseudotumor oder um einseitigen Exophthalmus bei Morbus Basedow?

Trotz geringer Wahrscheinlichkeit war ein Aneurysma nicht ganz von der Hand zu weisen, da der Patient in der Vorgeschichte ein Trauma durch einen Steinwurf angibt, wovon ja auch noch palpatorisch und röntgenologisch Restzustände geblieben waren, wenn auch keine Pulsation und kein Geräusch über dem Bulbus festzustellen war.

Wesentlich eher war ein retrobulbärer Tumor anzunehmen. Vom Knochen ausgehende Veränderungen waren durch das Röntgenbild auszuschließen. Ebenso hätte eine gutartige Geschwulst nicht eine so diffuse Verschattung der Orbita gegeben. Deshalb war vor allem an einen malignen Tumor zu denken. Gerade die Fibro-Sarkome zeigen nach Birch-Hirschfeld in der Mehrzahl der Fälle anfangs ein ausgesprochen langsames Wachstum, das sich oft über viele Jahre erstreckt. Man hätte in dem vorliegenden Falle, wo der Bulbus nicht seitlich verdrängt, sondern in Richtung seiner Achse nach vorne vorgetrieben war, annehmen müssen, daß der Sitz der Geschwulst sich also etwa auch in der Längsachse der Orbita befand, d. h. daß der Tumor wahrscheinlich von den Sehnervenscheiden ausgehen müßte. Dann hätte man aber auch Schädigungen des Sehnerven durch den Druck des Tumors, der dann doch sicher schon mindestens zwei Jahre bestanden hätte, annehmen müssen, was hier aber offensichtlich nicht der Fall war.

Bei manchen Schädigungen von Gefäßen und gelegentlich auch bei Tumoren lassen sich wichtige Schlüsse ziehen durch die röntgenologische Darstellung der Arterien. Deshalb wurde der Patient in die Heilanstalt Weidenplan in Halle verlegt und dort ein Arteriogramm angefertigt. Die Art. ophthalmica kommt darauf recht gut zum Ausdruck (vgl. Abb. 3), ohne daß in dem Verlauf der Arterie oder ihrer Äste etwas pathologisches gefunden werden könnte.

Ferner bestand auch die Möglichkeit des Vorliegens eines Birch-Hirschfeldschen Pseudo-Tumors auf Grund einer chronisch-entzündlichen Gewebsreaktion. Bei dieser Erkrankung sind die diagnostischen Möglichkeiten sehr gering. Eine Differentialdiagnose gegenüber malignen Orbitaltumoren ist oft nicht möglich, sodaß infolge von Fehldiagnosen gelegentlich schon eine Exenteratoio Orbitae vorgenommen wurde (Birch-Hirschfeld). Deshalb rät Birch-Hirschfeld in Fällen nicht absolut sicherer Diagnosemöglichkeit auch stets zu einer Inspektion der Orbita mit Hilfe einer Krönleinschen Operation trotz der damit für den Bulbus verbundenen Gefahren.

Auf Grund der vorstehend ausgeführten Überlegungen und Untersuchungen verdichtete sich der Verdacht auf Vorliegen einer Basedowschen Erkrankung zu immer größerer Wahrscheinlichkeit. Wenn in dem vorliegenden Falle, abgesehen von dem Exophthalmus, die einzelnen Symptome auch nur wenig ausgeprägt sind, weisen sie in ihrer Summierung doch sehr auf diese Krankheit hin. Die bei längerem Bestehen manchmal vorkommende kissenartige Schwellung und das sackartige Herabhängen der Lidhaut, auf das Saenger hinweist, war hier am Unterlid vorhanden (vgl. Abb. 2) und zwar ist sie im Laufe des letzten Jahres entstanden, wie die vor einem Jahre angefertigte Paßphotographie zeigt (vgl. Abb. 1). Auch die öfters beobachtete Diplopie war festzustellen. Ob sie durch eine toxische Schädigung der Augenmuskeln im Sinne Kubiks oder infolge mechanischer Behinderung der Bewegungsfreiheit des Bulbus infolge der Volumenszunahme seiner Lagerung hervorgerufen wurde, sei dahingestellt. Einen überraschenden Befund zeigte die in parietaler Richtung aufgenommene Röntgenaufnahme des Schädels (vgl. Abb. 4). Es bildete sich darauf eine auffallend tiefe Sella ab. Die Knochenkonturen zeigten dabei keine Defekte. Dieser Befund wäre durchaus in Einklang zu bringen mit den Ansichten neuerer Autoren, die sich für eine führende Rolle des Hypophysenvorderlappens beim Zustandekommen der Basedowsymptome durch vermehrte Abgabe eines thyreotropen Hormons aussprechen und die gelegentlich auftretenden bitemporalen Gesichtsfeldeinschränkungen auf eine Vergrößerung der Hypophyse zurückführen. Auch die im Differentialblutbild festgestellte Lymphocytose von 46 % paßt in das Gesamtbild. Wenn v. Balden auch die diagnostische Verwertbarkeit des Blutbildes bei Basedowscher Krankheit verneint, scheint doch nach den Angaben mehrerer anderer Forscher eine mäßige Lymphocytose ziemlich konstant zu sein, sodaß eine solche in Verbindung mit anderen verdächtigen Symptomen zum mindesten beachtet werden muß. Die beschleunigte Pulsfrequenz von etwa 90 Schlägen in der Minute bestand auch bei absoluter Ruhelage und wurde mit als wichtigstes Symptom gewertet, da keine Zeichen einer Herzinsuffizienz vorlagen. Der Tremor der gespreizten Finger war nur angedeutet, war aber feinschlägiger als der gewöhnliche Alterstremor. Zu beachten sind ferner das von dem Patienten angegebene starke Schwitzen und das auch bei uns beobachtete Tränen des rechten

Auges. Von den Internisten vorgenommene Stoffwechselversuche waren in ihrem Ergebnis nicht zu verwerten. Während der erste eine mäßige Steigerung des Grundumsatzes um 32 % ergab, erbrachte der zur Kontrolle eine Woche später in einer anderen Klinik vorgenommene normale Werte. Die erheblich gesteigerte Blutsenkungsgeschwindigkeit von 45/78, die bei einer späteren Wiederholung allerdings nur noch 21/48 betrug, sowie die Eosinophilie paßten nicht in das Gesamtbild und konnten auch nicht geklärt werden.

Wenn auch eine Reihe von Symptomen auf einen Morbus Basedow hinwies, so schien die Diagnose doch noch nicht genügend gesichert, um mit Gewißheit einen malignen retrobulbären Tumor ausschließen zu können. Aus diesem Grunde wurde noch eine Eröffnung der Orbita nach Krönlein vorgenommen. Nach Abmeißelung der seitlichen Orbitalwand konnte der Opticus gut zu Gesicht gebracht werden. Er zeigte keine Veränderungen. Anschließend wurde der Sehnerv sowie der Orbitainhalt mit dem Finger und der Sonde bis in die Spitze der Orbitapyramide abgetastet, ohne daß sich eine pathologische Resistenz tasten ließ, die auf eine Veränderung des Gewebes hätte schließen lassen. Um auch das im nasalen Teil der Orbita liegende Gewebe untersuchen zu können, wurde eine Orbitotomie durch Eröffnen der oberen Übergangsfalte angeschschlossen. Die Austastung hatte auch hier erwartungsgemäß ein negatives Ergebnis. Die histologische Untersuchung eines exstirpierten Gewebsstückchens ergab nur normales Fettgewebe. In den Wochen nach der Operation machte eine starke Lidschwellung eine zweimalige Skarifikation erforderlich. Sonst war der Heilverlauf ungestört. Unter reichlicher Salbenanwendung blieb die Cornea ungeschädigt. Auch der sonstige Befund war regelrecht. Bei der Entlassung betrug der Visus nach Korrektion beiderseits 5/4, Nieden 1. Auf den Exophthalmus hat die Operation keinen Einfluß gehabt. Gelegentlich einer Wiedervorstellung, zwölf Wochen nach der Operation, bestand immer noch eine Differenz von 7 mm. Ebenso waren die Doppelbilder nicht geschwunden.

Nach dem negativen Ergebnis dieser Operation schien die Diagnose auf Vorliegen einer Basedowschen Krankheit gesichert. Trotzdem erhielt der Patient aus diagnostischen Gründen in der Folgezeit Jodkali, um festzustellen, wie er auf das Jod reagierte. Während früher die Basedowkranken mit z. T. großen Dosen Jod behandelt wurden und auch in neuerer Zeit die Stimmen sich wieder mehren, die wieder eine ausgiebigere Jodtherapie bei der Behandlung der Basedowschen Krankheit angewandt sehen wollen, warnen Kocher, Falta, Brugsch, Sudeck und andere vor der kritiklosen Anwendung dieses Medikaments, da es besonders bei der Struma basedowificata, aber auch bei den abortiven Formen der Krankheit zu erheblichen Verschlechterungen, bei letzteren sogar bis zum schweren Vollbasedow kommen kann. Tatsächlich reagierte auch im vorliegenden Falle der Patient auf eine Medikation von 0,1 mg, später nur 0,05 mg Kalium jodatum

p. d. sofort mit einer Zunahme der Pulsfrequenz um 20—30 Schläge, die drei Tage nach Absetzen des Medikaments auf den Ausgangswert von etwa 90 Schlägen in der Minute zurückging. Nach Anstellung dieses Versuches war an dem Vorliegen einer Basedowschen Krankheit nicht mehr zweifeln und der Patient konnte in die Behandlung seines Hausarztes entlassen werden.

In den obigen Ausführungen sollte dargetan werden, daß die Erkennung der abortiven Formen der Basedowschen Krankheit große Schwierigkeiten bereiten kann. Besonders die Formen mit einseitigem Exophthalmus bei sonst wenig ausgeprägten Symptomen können leicht zu der Fehldiagnose eines bösartigen retrobulbären Tumors verleiten. Bei nicht ganz eindeutiger Diagnose müssen deshalb alle diagnostischen Möglichkeiten erschöpft werden; u. U. darf man selbst vor einer Krönleinschen Operation, trotz der dabei bestehenden erheblichen Gefahr für den Bulbus in der Heilungsperiode, nicht zurückschrecken, solange das Bestehen eines malignen Tumors in der Orbita nicht mit absoluter Gewißheit bejaht oder verneint werden kann.

SCHRIFTTUM.

1. v. Balden, E., Morphologische Zusammensetzung des Bluts und Senkungsgeschwindigkeit bei Basedowscher Krankheit. Dtsch. Arch. f. klin. Med. 169, S. 285, 1930.
2. Birch-Hirschfeld, Krankheiten der Orbita. Graefe-Saemisch, Handb. d. Augenheilk., Bd. IX.
3. Bram, I., Exophthalmos in exophthalmic goiter, Ref. Zbl. f. Aug., 8, S. 442, 1923.
4. Brugsch, Th., Lehrb. d. inn. Med., 1936.
5. Dodds, E. C., Diseases of the blood and their ophthalmological complications. Ref. Zbl. f. Aug., 36, S. 34, 1936.
6. Eisler, Die Anatomie des menschlichen Auges. Schieck, Kurzes Handb. d. Ophth., I, S. 224 ff.
7. Falta, Die Erkrankungen der Blutdrüsen, 1913.
8. Justin-Besançon, L'Exophthalmie basedowienne. Ref. Zbl. f. Aug., 36, S. 38, 1936.
9. Kocher, Th., Über Kropf und Kropfbehandlung. D. m. W. 1912, S. 1265.
10. Krauß, W., Die Membrana orbito-palpebralis musculosa. Arch. f. A., III, S. 20 ff., 1912.
11. Kubik, Der Einfluß des Exophthalmus auf die Augenmuskelwirkung. Klin. Mbl. f. Aug., 74, S. 289, 1925.
12. Kyrieleis, Vitamine und Hormone in ihren Beziehungen zur Augenheilkunde. 1938.
13. Labbé, M., Diagnostic et traîtement de la maladie de Basedow. Ref. Zbl. f. Aug., 24, S. 88. 1931.
14. Labbé, M., Recherches sur la pathogénie de l'exophthalmie basedowienne et son traîtement. Ref. Zbl. f. Aug., 31, S. 113, 1934.
15. Landström, Neuere Anschauungen über die Basedowsche Krankheit. Ref. Med. Klin. V, S. 590 u. 633.
16. Marine, D., und S. H. Rosen, The exophthalmos of Graves' disease. Ref. Zbl. f. Aug., 32, S. 718, 1934.
17. Moebius, P. J., Über die Basedowsche Krankheit. Zschr. f. Nervenheilk., Bd. I.
18. Poos, F., Über die Störung der Lidschluß- und -öffnungsfunktion bei Basedow. Klin. Mbl. f. Aug., 83, S. 242, 1929.
19. Ruedemann, A. D., The ductless glands as they appertain to the eye diseases and to surgery. Ref. Zbl. f. Aug., 26, S. 818, 1932.
20. Sattler, H., Die Basedowsche Krankheit. Graefe-Saemisch, Hdb. d. Augenheilk., Bd. IX, 2. Abt.

21. Sudeck, P., Über die örtliche Behandlung der Basedowschen Krankheit. D. m. W. 1929, S. 2039 ff.
22. Unverricht, Experimentelle Untersuchungen über die Ursachen des Exophthalmus. Klin. Wschr. 4, S. 878 f.
23. Velhagen jr., Die Stellung des Problems der Augensymptome bei der Basedowschen Krankheit. Ref. Zbl. f. Aug., 32, S. 407, 1934.
24. Wahlberg, J., Zur Kenntnis der Augensymptome bei Thyreotoxicose. Ref. Zbl. f. Aug., 37, S. 480, 1937.
25. de Walsche, L., L'exophthalmie unilaterale. Ref. Zbl. f. Aug., 38, S. 158, 1937.
26. Zondek, H., Die Basedowsche Krankheit. Schieck, Kurzes Handb. d. Ophth., VII, S. 375 ff.

LEBENSLAUF.

Am 23. 10. 1903 wurde ich zu Altona geboren als Sohn des Landgerichtsrates Rudolf Brinkmann und seiner Frau Marie, geb. Wehber. Die Kindheit verlebte ich im Elternhause. Ich besuchte zunächst die Knabenvorschule der Kuratoriumsschule in Gr. Flottbek, um dann in die Sexta der Oberrealschule zu Altona einzutreten. An dieser Schule bestand ich Ostern 1922 das Abiturientenexamen. Da die unsicheren Zeiten ein Studium nicht erlaubten, trat ich in die kaufmännische Lehre bei einer Rohbaumwollfirma in Hamburg ein. Nach Abschluß meiner Lehrzeit diente ich ein Vierteljahr als Zeitfreiwilliger in der Reichswehr. Darauf trat ich als Angestellter in das Hauptgeschäft meiner alten Firma in Bremen ein. Nachdem ich dort nach zwei Jahren wegen starker Einschränkung der Firma abgebaut worden war, arbeitete ich einige Zeit als Hafenarbeiter in Hamburg. Dann nahm ich das medizinische Studium auf. Ich studierte in Hamburg, Jena und Halle. In Jena bestand ich das Physikum, in Halle das Staatsexamen. Das Medizinalpraktikantenjahr erledigte ich an der inneren und chirurgischen Abteilung des Allg. Krankenhauses Hamburg-Barmbeck und an der Univ. Nervenklinik und Univ. Augenklinik in Halle. Die Approbation erhielt ich am 15. 8. 1935. Darauf arbeitete ich drei Jahre an der Univ. Augenklinik in Halle. Nach beendigter Fachausbildung ging ich nach Hamburg, wo ich auf Möglichkeit zur Ableistung des Landvierteljahres und auf Niederlassungsmöglichkeit warte.

Eduard Klinz Buchdruck-Werkstätte Halle (Saale), Dölauer Straße 14
Spezialdruckerei für wissenschaftliche Werke und Dissertationen



Abb. 1.



Abb. 2.

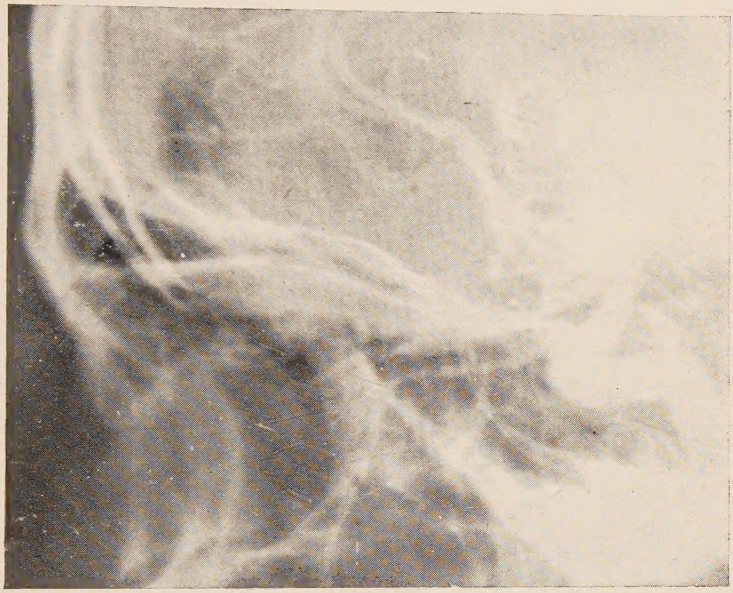

Abb. 3.

Abb. 4.